

Tabel

Differentiaaldiagnose bij vulvaire jeuk

Ziektebeeld

Genitale psoriasis: chronische niet-infectieuze erythematosquameuze dermatose

Symptomen

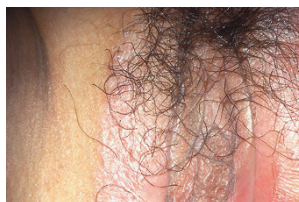
Irritatie en pijn bij maceratie en ragaden

Lokalisatie

Symmetrisch op labia majora
Elders [liezen, mons pubis, bilnaad, perianaal, knieën, ellebogen, hoofdhuid, nagels, arthritis psoriatica]

Klinisch beeld

Fel vuurrood erytheem met scherpe begrenzing, gemacereerd aspect, vaak zonder schilfering



Ziektebeeld

Vulvaire squameuze intraepitheliale laesies [SIL]: premaligne afwijkingen mogelijk geassocieerd met humaan papillomavirus

Symptomen

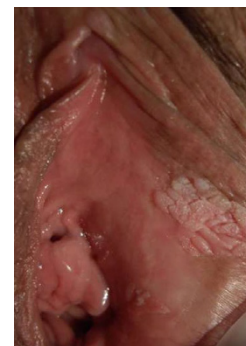Jaren bestaande pruritis vulvae, soms symptoomloos met alleen een zichtbare afwijking

Lokalisatie

Vulva, zowel unifocaal als multifocaal

Klinisch beeld

Meerdere laesies rood, wit, grijs en bruin, maculeus of papuleus met een glad, granular of condylomateus oppervlak



Ziektebeeld

Lichen sclerosus: chronische niet-infectieuze inflammatoire dermatose

Symptomen

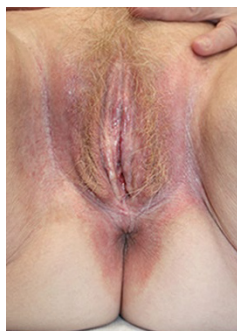Pijn, branderigheid, dyspareunie, klachten bij mictie en defecatie

Lokalisatie

Vulva
Elders [perineum, anus, liezen]

Klinisch beeld

Solitair, symmetrische, scherp begrensde, parelmoerkleurige maculae, papels en plaques met atrofische laesies, wondjes



Ziektebeeld

Gedifferentieerde vulvaire intra-epitheliale neoplasie [dVIN]: premaligne afwijkingen in de basale of parabasale huidlaag, niet gerelateerd aan humaan papillomavirus

Symptomen

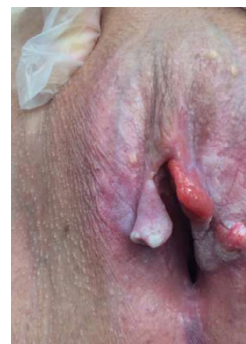Jaren bestaande pruritis vulvae, soms symptoomloos met alleen een zichtbare afwijking
Ontstaat vaak in pre-existente lichen sclerosus

Lokalisatie

Vulva, meestal unifocaal

Klinisch beeld

Rode, maar soms ook witgrijze laesies



Ziektebeeld

Lichen planus mucosalis: inflammatoire niet-infectieuze dermatose van mucosa en huid

Symptomen

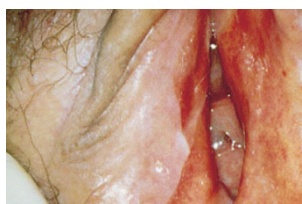Dyspareunie, branderige pijn bij mictie

Lokalisatie

Intritus vaginae
Elders [mondslimvlies, buigzijde polsen, onderarmen, handruggen, onderbenen]

Klinisch beeld

Vaak annulair, een tot enkele laesies, miliair tot scherp begrensde paarse of paarsrode papels en plaques met aan het oppervlak witte streepjes [wickhamstriae]



Ziektebeeld

Vulvacarcinoom: niet-genezende ulcera of erosies, zwellingen [verruceuze of hyperkeratotische papels of plaques, erythemateuze noduli]

Symptomen

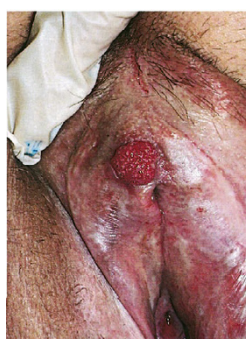Persisterende pijn of jeuk, niet-genezende wonden

Lokalisatie

Vulva, unilaterale afwijkingen en/of vergrote liesklieren

Klinisch beeld

Unifocale erythemateuze glanzende, soms wat verheven laesie in een achtergrond van witte lichenoïde plaque



Ziektebeeld

Lichen simplex chronicus: chronische niet-infectieuze dermatose

Symptomen

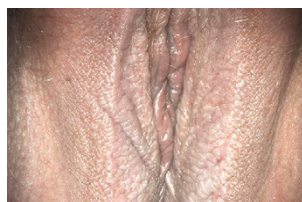
Gelokaliseerde vorm van prurigo met als gevolg chronisch krabgedrag dat de jeuk in stand houdt

Lokalisatie

Vulva
Elders [hele lichaam, voorkeurslokalisatie nek, strekzijde onderarmen, onderbenen, enkels, dijen, anogenitale regio]

Klinisch beeld

Lichenificatie van de labia, littekenvorming, postinflammatoire hyper- of hypopigmentatie



Bronnen: **Genitale psoriasis:** Van der Meijden WI, Ter Harmsel WA. Vulvopathologie. Assen: Van Gorcum, 2007, p. 137. **Lichen sclerosus:** Lagro-Janssen T, Teunissen, D. Praktische huisarts geneeskunde – Urogynaecologie. Houten: Bohn Stafleu Van Loghum, 2020, p. 427. **Lichen planus mucosalis:** MousHV, Helmerhorst TJ, Den Hollander JC, Van der Meijden WI. Vulvovaginale klachten, dyspareunie en orale mucosa-afwijkingen: erosieve lichen planus. Ned Tijdschr Geneesk 2002;146:881-5. **Lichen simplex chronicus:** Van der Meijden WI, Ter Harmsel WA. Vulvopathologie. Assen: Van Gorcum, 2007, p. 74. **SIL & dVIN:** Lebreton M, Carton I, Brausse S, Lavoué V, Body G, Levêque J, et al. Vulvar intraepithelial neoplasia: Classification, epidemiology, diagnosis, and management. J Gynecol Obstet Hum Reprod 2020;49:101801. **Vulvacarcinoom:** De Hullu JA, Van der Zee AG. Chirurgische behandeling van vulvacarcinoom in een vroeg stadium en de complicaties van de ingreep. Ned Tijdschr Geneesk 2005;149:336-42. De redactie heeft haar uiterste best gedaan om bronnen en rechthebbenden van het beeldmateriaal te achterhalen. Wanneer desondanks beeldmateriaal wordt getoond waarvan u [mede]rechthebbende bent en voor het gebruik waarvan u geen toestemming hebt verleend, kunt u zich in verbinding stellen met beeldredactie@nhg.org.