

# Ecg-casus 'Jong en gereanimeerd'

Robert Willemsen, Guusje Bertholet, Karen Konings

## CASUS

**Patiënt:** Een 33-jarige man bezoekt het spreekuur van de huisarts.

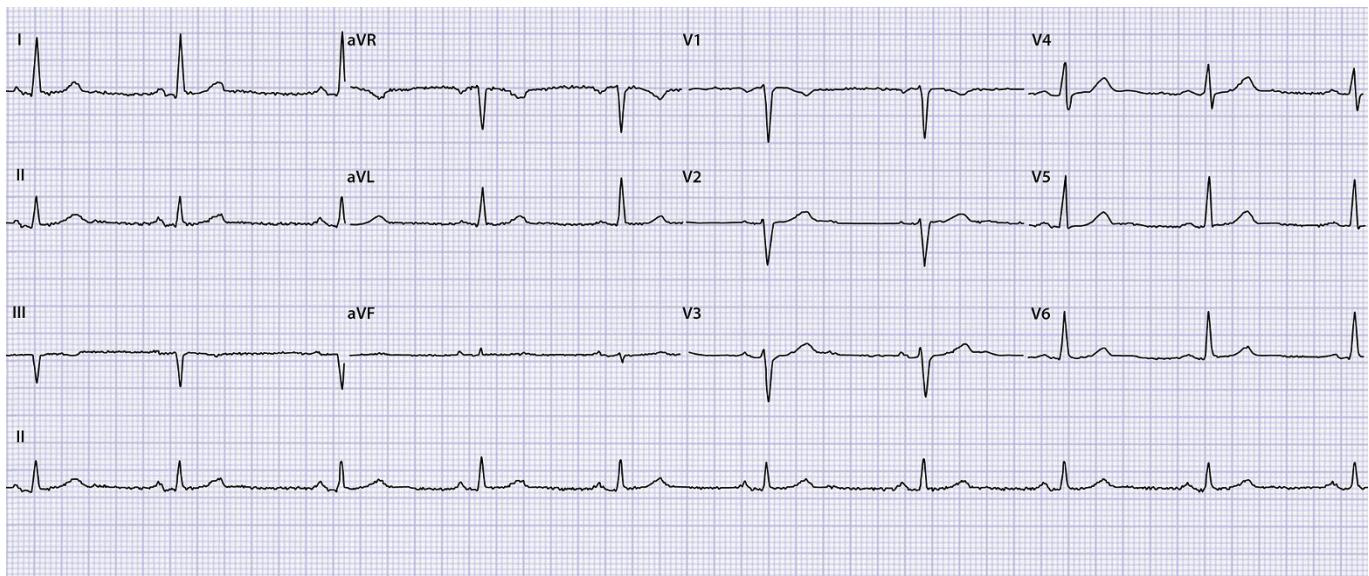
**Voorgeschiedenis:** Twee jaar eerder had hij een *out of hospital cardiac arrest* (OHCA) met ventrikelfibrilleren. Dankzij reanimatie met AED was zijn hart binnen 5 minuten weer op gang. Behalve lichte geheugenklachten had hij, na een lang verblijf op de IC, geen restverschijnselen. Er is subcutaan een ICD geïmplant. Hij heeft geen structurele hartproblemen; het ventrikelfibrilleren trad op bij vaatspasmen door cocaïnegebruik.

**Medicatie:** Labetolol 2 dd 100 mg, pantoprazol 1 dd 40 mg, simvastatine 1 dd 20 mg.

**Anamnese:** De patiënt is na een revalidatietraject weer aan het werk gegaan in de gemeentelijke groenvoorziening. Zijn manager vond het niet bezwaarlijk als hij vanwege de ICD niet meer met magneten of sterk trillende machines zou werken. Hij durft zich echter niet in te

spannen of te bukken en is voortdurend bezig met eventuele signalen uit het kastje in zijn borstkas. Roken, alcohol en drugs laat hij sinds 2 jaar volledig achterwege. Hij woont samen met zijn vrouw en hun 8-jarige zoontje. Door zijn bewegingsangst komen alle taken in en om huis op zijn vrouw neer, wat veel spanning veroorzaakt.

**Lichamelijk onderzoek:** Bloeddruk 134/78 mmHg, pols 66/min, regelmatig. Saturatie 98%. Hart: normale tonen, geen soufflé. Longen: symmetrisch, vesiculair ademgeruis zonder bijgeluiden. Enkels: geen oedeem. De patiënt wil een ecg om te weten of alles goed is. Zijn huisarts legt uit dat het ecg niet heel veel meerwaarde heeft, zeker omdat bij een recente ICD-controle bij de cardioloog bleek dat alles goed was. De huisarts besluit het ecg toch te laten maken, om daarna verder in gesprek te gaan.



Illustraties: Guusje Bertholet

## OPGAVE

1. Beschrijf het ecg systematisch volgens ECG-10<sup>+</sup>.<sup>1,2</sup>
2. Wat is uw verdere beleid?

➤ Het antwoord vindt u op [www.henw.org](http://www.henw.org) bij dit artikel, zoek op 'Ecg-casus' en 'Jong en gereanimeerd'.

## LITERATUUR

1. Konings KTS, Willemsen RTA. ECG10+: systematisch ecg's beoordelen. Huisarts Wet 2016;59:166-70.
2. Konings K, Willemsen RTA, Bertholet GJM. ECG's beoordelen én begrijpen. De ECG10+ methode. Houten: Uitgeverij Bohn Stafleu van Loghum, 2017.